

Schweißdrüsenabsaugung „Ein Update“

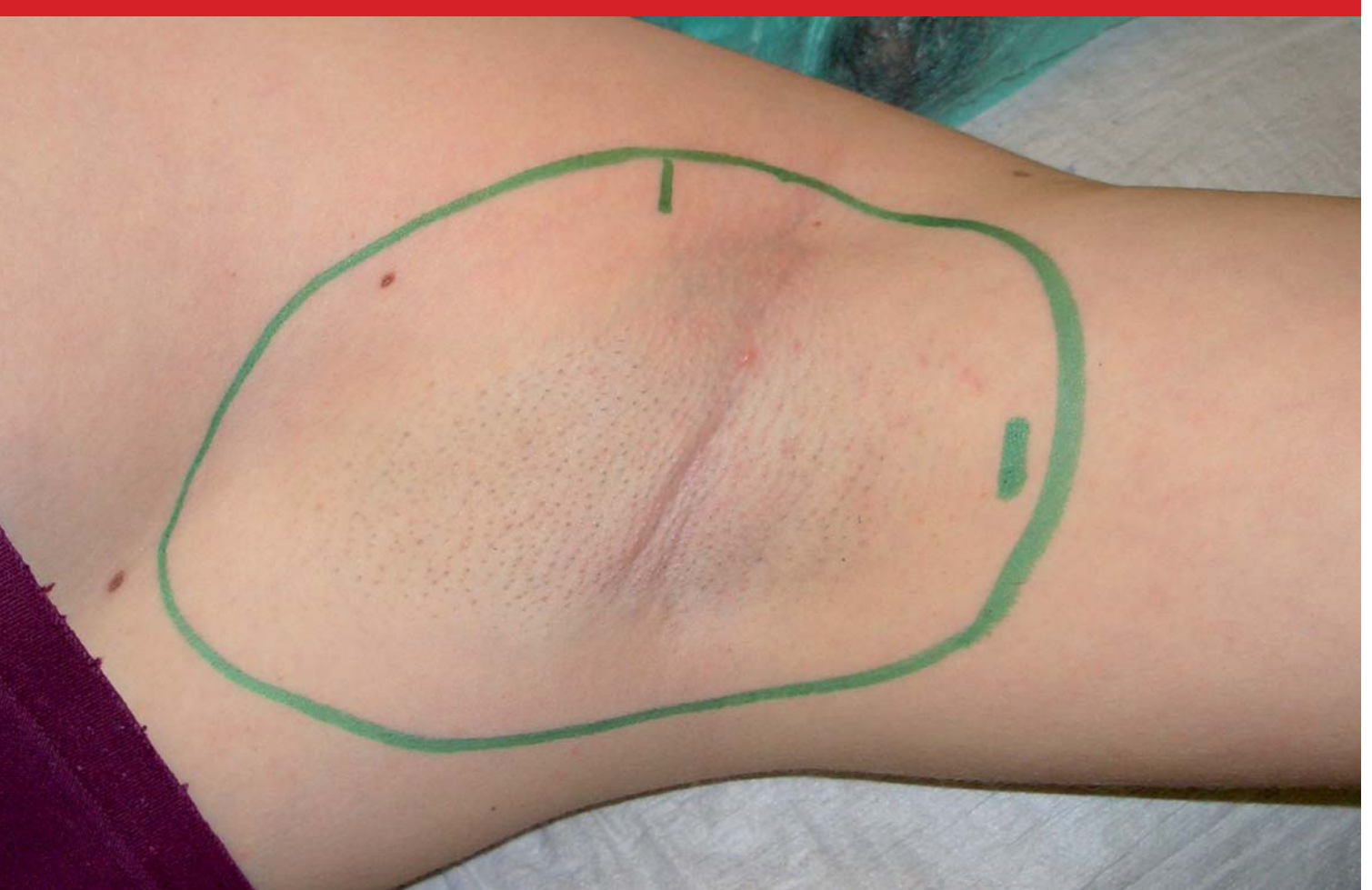

Abb. 1 Operationsgebiet und Zugänge

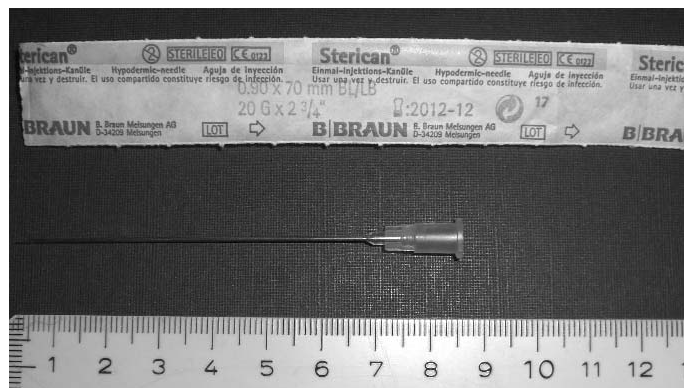


Abb. 2 20G Kanüle mit 7 cm Länge

Die Schweißdrüsenabsaugung, korrekter Suctions-kürettage, hat sich in den letzten Jahren als eine Standard-Therapie bei der konservativ therapieresistenten Hyperhidrosis axillaris etabliert [4,9,14]. Bisher hat man bei dieser Operation mit bis zu 20–40 Prozent Rezidiven rechnen müssen [6,7,9,10]. Durch neue Operationsmethoden und Instrumente konnte die Rezidivrate auf unter 6 Prozent gesenkt werden [3,6]. Bei 168 nachbeobachteten Schweißdrüsenabsaugungen in unserem Kollektiv hatten wir neun Nachoperationen (5,3 Prozent) durchzuführen. Alle anderen Patienten waren weitgehend beschwerdefrei. Das heißt, dass die Schweißmengen in den Achseln nach den Operationen um ca. 80 Prozent reduziert wurden. Dieses entspricht bei den meisten Patienten einem normalen Befund [2]. Im Folgenden möchte ich unser Operationsvorgehen näher erläutern.

Anästhesie Das Operationsareal wird durch die Haargrenze der Axilla plus 1 cm begrenzt (Abbildung 1). Wir führen routinemäßig keinen Minor-Schweißtest [8] durch, da mit dieser Begrenzung nahezu das gesamte übermäßig schwitzende Areal abgedeckt wird. Wir benutzen eine Hochleistungs-Infiltrationspumpe, welche variabel in der Förderleistung von 0,5–20 Liter/h stufenlos regelbar ist. Wir infiltrieren mit durchschnittlich 100 ml/min durch nur eine 20G Kanüle mit 7 cm Länge (Abbildung 2). Diese wird per Fußschalter bedient und individuell mehrmals neu platziert (Abbildung 3). Dadurch erreichen wir eine schnelle Infiltration von bis zu 400 ml Tumescensanästhesie-Lösung je Seite. Es sollte darauf geachtet werden, dass nicht zu wenig Lösung infiltriert wird, da hiervon der Erfolg und die Praktikabilität der Operation erheblich abhängen. Die Zusammensetzung der Tumescensanästhesie-Lösung ist in Tabelle 1 aufgeführt. Wichtig ist, dass diese Lösung erst kurz vor der OP vorbereitet wird, da zum Beispiel Adrenalin in der Lösung nicht lange stabil ist.

Wegen der im Vergleich zu Fettabsaugungen geringen Menge an verwendeter Lösung kann die Adrenalinmenge ohne große Gefahr von systemischen Nebenwirkungen auf das Doppelte der üblichen Menge gesteigert werden. Dieses gewährleistet ein weitgehend blutarmes Arbeiten in dem sonst sehr gut vaskularisierten Operationsgebiet.

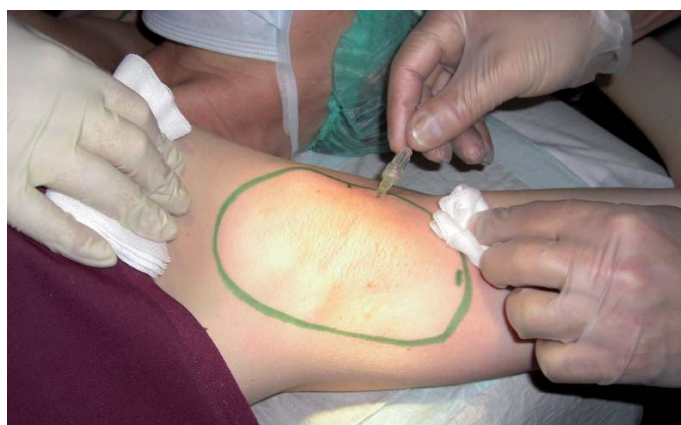

Abb. 3 Infiltration der Tumescens-Lösung

Operation Die Radikalität der Operation entscheidet letztendlich über den Erfolg [3]. Ein zu zaghaftes Vorgehen erbringt regelmäßig negative Ergebnisse. Hier haben wir in den letzten Jahren durch die Wahl neuer Zugangswege und neuer Instrumente deutliche Fortschritte erzielen können, ohne die Nebenwirkungen drastisch zu steigern. So haben wir den sonst üblichen Zugangsweg am unteren Pol der Axilla gänzlich verlassen. Wir favorisieren einen Zugangsweg, welcher medioaxillär zur Brust hin gelegen ist (Abbildung 1). Durch die Wahl dieses Zugangsweges ist gewährleistet, dass das gesamte Areal ohne Einschränkung oder Behinderung fächerförmig erreicht werden kann. Falls das Areal zu groß ist, um von medioaxillär ausreichend erreicht zu werden, kann gegebenenfalls am oberen Pol der Axilla ein zusätzlicher Zugangsweg gewählt werden (Abbildung 1).

Im ersten Schritt erfolgt eine schnelle und vollständige Ablösung der Haut mit einem „Dissektor“ der Firma Medicoon (Abbildung 4). Dieser gewährleistet eine komplette aber schonende Vorbereitung des Operationsgebietes.

Im zweiten Schritt wird das gesamte Areal mit einer speziellen Absaugkanüle (Abbildung 5) erstmalig abgesaugt. Die Form sowie die ausgestellten scharfen Kanten an den Absaugkanülen (Abbildung 6) sind das besondere an dieser Kanüle. Durch den Einmalgebrauch der Kanüle ist die Schärfe an den Absaugkanülen für die jeweilige OP optimal gewährleistet. Sie kann optional, wie bei uns, mit Vibrationsunterstützung eingesetzt werden. Ein passendes Gewinde ist vorhanden (Abbildung 7). Die erwähnte Notwendigkeit der Radikalität der Operation erfordert in hohem Maße die richtige Wahl der geeigneten Kanüle [1]. Der dritte und letztendlich entscheidende Schritt erfolgt durch eine sehr sorgfältige manuelle Kürettage mit einer 7 mm großen Kürette der Firma Kai (Abbildung 8). Diese Kürettage entspricht in abgewandelter Form im wesentlichen der seit Jahrzehnten in der plastischen Chirurgie erfolgreich angewendeten Skoog Methode [5,11,12,13], bei der das Corium durch großen Schnitt in der Axilla aufgeklappt und abgekratzt wird. Die neue, abgewandelte Methode zeigt jedoch deutlich weniger Narben und Einschränkungen bei gleichen Ergebnissen für die Patienten.



Abb. 5 Absaugkanüle 4Umedical**

Abb. 6 Lochung der Kanüle**

Abb. 7 Multifunktions-Endstück der Kanüle**

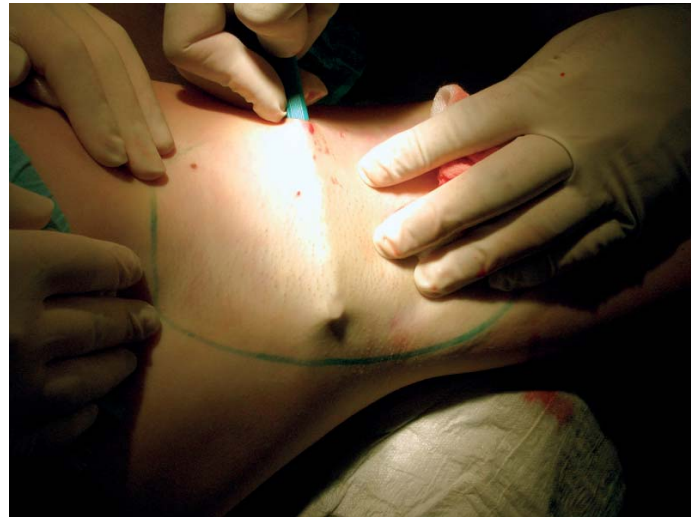

Abb. 8 manuelle Kürettage



Abb. 9 Kai Kürette

Die Kai Kürette (Abbildung 9) zeichnet sich durch ihre exzellente Handhabung und unvergleichliche Schärfe aus. Es erfordert eine gewisse Übung und Gewöhnung, um nicht durch zu starken Druck Läsionen durch die Haut zu setzen.

In einem weiteren Schritt wird das Areal entsprechend dem zweiten Schritt nochmals vollständig abgesaugt. Das medioaxilläre Zugangsgebiet kann manchmal laterale Hautausläufer eines Venenplexus aufweisen. Diese sollten, unter Sicht, am Ende der Operation per Kauter verödet werden, um Nachblutungen in die Wundhöhle und entsprechende Komplikationen zu vermeiden. Der Wundverschluss der Zugänge erfolgt bei uns grundsätzlich per Naht, da die durch die Größe der Kai Kürette gesetzten Läsionen für einen Verschluss per Stripes meist deutlich zu groß sind. Abschließend wird per Stichinzision ein Ablauf am unteren Pol der Axilla gesetzt, um das Risiko einer Serombildung zu minimieren (Abbildung 10).

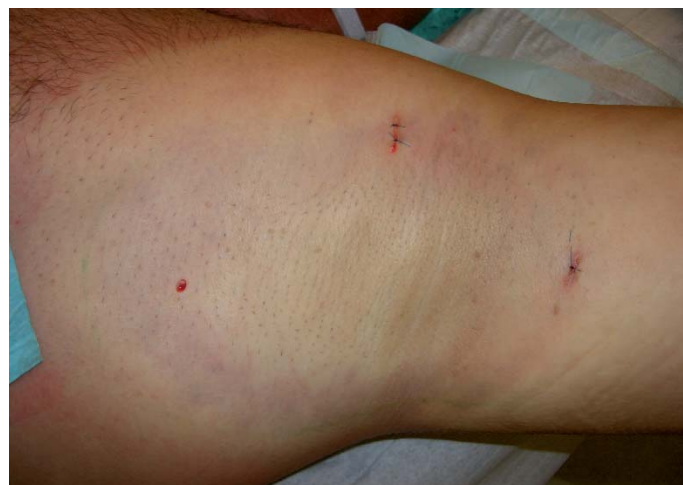

Abb. 10 Stichinzision am unteren Pol des Op-Gebiets

Verband Wir verwenden für den Verband handelsübliche sterile Mullkompressen verschiedener Größe sowie je Seite ein sterilisiertes Schulterpolster der Bekleidungsindustrie (Abbildung 11). Dieses passt sich sehr gut der Form der Axilla an und gewährleistet einen gleichmäßigen Druck, ohne die Blut- und Nervenversorgung des Armes zu beeinträchtigen.




Abb. 11 Verbandsmaterial mit Schulterpolster

Zur Druckunterstützung sollte ein Tricodur® Rucksackverband (Abbildung 12) für drei bis fünf Tage ganztägig getragen werden. Zur Nacht sollte dieser abgenommen werden. Für weitere drei bis fünf Tage sollte er dann sporadisch tagsüber mit leichter Polsterung unter den Achseln als Unterstützung getragen werden. Dieses garantiert in den meisten Fällen ein komplikationsloses Anheilen der Haut.

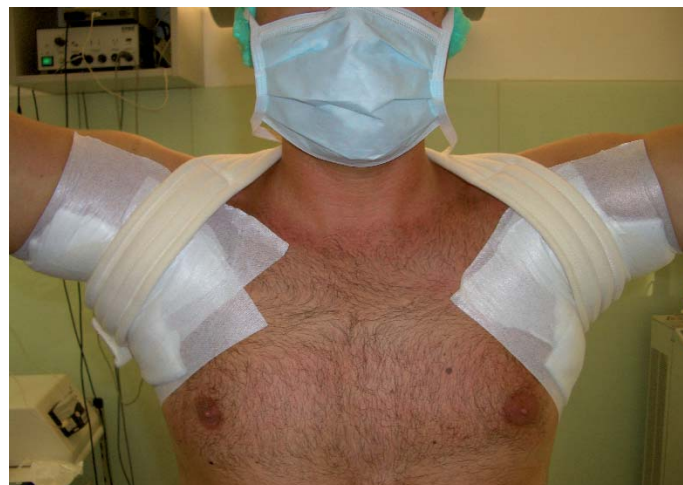

Abb. 12 Tricodur® Rucksackverband

Nachsorge Stärkere Schmerzen bestehen erfahrungsgemäß nur am Tag der Operation bei Nachlassen der Anästhesie. Ausreichende Schmerzmedikation (zum Beispiel Tramal® Tropfen) ist hier gefordert. Am darauf folgenden Tag sind die meisten Patienten schmerzfrei. Die Fäden sollten sieben bis zehn Tage nach der OP gezogen werden. Ab dem 7. Tag nach der OP ist es ratsam, die Achseln mit einem handelsüblichen Hautöl leicht zu massieren, um Knötchenbildungen

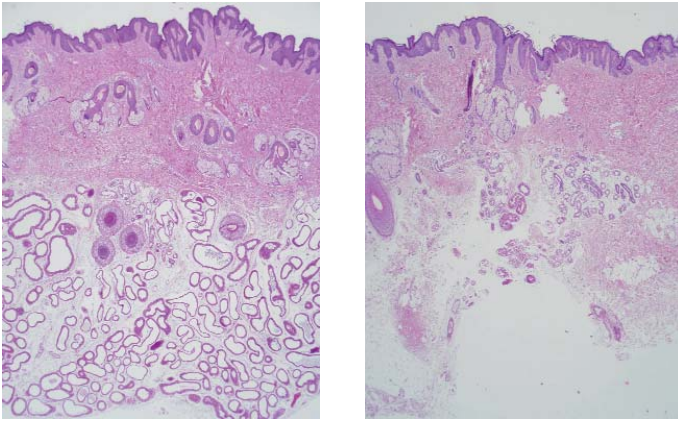


Abb. 13, 14 Histologie vor und nach erfolgreich durchgeführter Schweißdrüsenabsaugung***

10

und Verhärtungen zu vermindern. Diese sind jedoch normal und können bis zu drei Monate bestehen bleiben.

Komplikationen In bis zu 15 Prozent der Fälle kommt es nach circa zehn Tagen in der Mitte des Operationsgebietes zu verbrühungsartigen Ablösungen der obersten Hautschicht. Dieses verzögert die Wundheilung lediglich um sieben bis zehn Tage und ist harmlos. Wir behandeln es grundsätzlich mit Tannolact® Creme.

Eine Serombildung unter der Wunde kommt in circa 2 bis 3 Prozent der Fälle vor und sollte möglichst sofort abpunktiert werden, da es die Wundheilung deutlich beeinträchtigt. Eine Nachblutung in die Axilla ist eine sehr seltene, aber ernst zu nehmende Komplikation und sollte möglichst sofort per Revision behoben werden.

Histologie Die Histologien in Abbildung 13 und Abbildung 14 zeigen den Befund vor und nach einer von uns erfolgreich durchgeführten Schweißdrüsenabsaugung bei einer 23-jährigen Patientin. Es ist eine deutliche Reduktion der subcutanen Schweißdrüsen bis ins untere Corium zu erkennen.

Fazit Bei korrekter Indikationsstellung und Durchführung der Operation sind mit den neuen Methoden und Instrumenten für den Patienten und Operateur sehr gute Ergebnisse zu erzielen. Diese verschaffen dem Patienten ein neues Lebensgefühl und bessere Lebensqualität [2]. ■

Literatur

1. Bechara FG, Sand M, Sand D, Altmeyer P, Hoffmann K (2006): Surgical Treatment of Axillary Hyperhidrosis: A Study Comparing Liposuction Cannulas With a Suction-Curettage Cannula. *Annals of Plastic Surgery*. 56(6): 654-657
2. Bechara FG, Gambichler T, Bader A, Sand M, Altmeyer P, Hoffmann K (2007): Assessment of quality of life in patients with primary axillary hyperhidrosis before and after suction-curettage. *J Am Acad Dermatol* 3: 76-79
3. Bechara FG, Sand M, Sand D, Altmeyer P, Hoffmann K (2007): Suction-Curettage as a Surgical Treatment of Focal Axillary Hyperhidrosis: Recommendation for an Aggressive Approach. *Plastic & Reconstructive Surgery*. 119 4: 1390-1391
4. Drischka Th, Usimani J, Krüger A, Kuner R (2002): Hyperhidrosis axillaries. In: Leitfaden Ästhetische Medizin Drischka Th, Sommer B, Usimani J: Urban & Fischer Kapitel 20.1.10: 346
5. Karpinski RHS (2001): Surgical Treatment of Axillary Hyperhidrosis. In: eMedicine: Plastic Surgery, an on-line medical reference, Boston Medical Publishing Corp.
6. Lee D, Paik B, Cho SH, Kim YC, Park JH, Lee SS, Park SW (2006): Tumescent Liposuction with Dermal Curettage for Treatment of Axillary Osmidrosis and Hyperhidrosis. *Dermat. Surg.* Vol. 32 Issue 4: 505-511
7. Lee MR, Ryman WJ (2005): Liposuction for axillary hyperhidrosis. *Australasian Journal of Dermatology* Vol. 46 Issue 2 May: 76-79
8. Minor V (1928): Ein neues Verfahren zu der klinischen Untersuchung der Schweißabsonderung. *Dtsch Z Nervenheilkd*: 101302-101307
9. Rappich S, Hasche E, Pietschmann J, Hagedorn M (2005): Lokale operative Therapie der Hyperhidrosis axillaris. In: Fortschritte der praktischen Dermatologie und Venerologie 2004 Plewig G, Kaudewitz P, Sander C A: Springer Kapitel 12: 377-396
10. Rompel R, Scholz S (2001): Subcutaneous curettage vs. injection of botulinum toxin A for treatment of axillary hyperhidrosis. *J EADV* Vol. 15, Issue 3, Mai: 207-211
11. Skoog T, N. Thyresson (1962): Hyperhidrosis of the axillae, a method of surgical treatment *Acta Chir Scand* 124: 531-538
12. Skoog T (1974): Excision of the axillary sweat glands. In: *Plastic Surgery, New Methods and Refinements*. Philadelphia: WB Saunders Co
13. Wang HJ, Cheng TY, Chen TM (1996): Surgical management of axillary bromidrosis – a modified skoog procedure by an axillary bipedicle flap approach. *Plast Reconstr Surg* 98(3) Sept.: 524-529
14. Wörle B, Rappich S, Heckmann M (2007): Definition und Therapie der primären Hyperhidrose. *Leitlinie JDDG* Vol. 5 Issue 7 Juli: 93-102

Abbildungsnachweis

- * mit Dank an die Firma Medicoon für die Bereitstellung des Bildes
- ** mit Dank an die Firma 4Umedical / Hauptvertrieb durch die Firma Mediform
- *** mit großem Dank an: Prof. Dr. med. Klaus Fegeler, Münster und Prof. Dr. med. Dieter Metzke, Münster für die histologische Aufarbeitung und Fotoerstellung