

Über den Tellerand blicken ...

Fraktionierte CO₂-Lasertherapie bei lichtgeschädigter Haut und Falten

Laser sind vielfältig einsetzbar, soviel steht fest. Nicht nur in der Zahnmedizin haben sie in den letzten Jahren einen festen Platz gefunden, sondern kommen z.B. auch in der Dermatologie zum Einsatz.

Dr. med. Kai Rezai/Münster

■ Laser sind in der heutigen Zeit weder in der Medizin noch auf vielen anderen Gebieten wegzudenken. Der Bau erster moderner Laser begann im Jahr 1960 mit der Entwicklung des Rubin-Laser.¹ Für diese Laser gab es allerdings kaum Anwendungsgebiete. Eine Veröffentlichung aus dem Jahr 2001² mit dem Titel „The Laser Odyssey“ zeigt dieses eindeutig. Erst die Erschließung durch Leon Goldmann mit ersten Anwendungen für die Medizin³ brachte einen enormen Schub. Danach folgten viele Neuentwicklungen für weitere Anwendungsgebiete im medizinischen als auch nicht medizinischen Bereich.

Falten sind neben Altersflecken, Basalzellpapillomen und aktinischen Keratosen die imponierenden Merkmale vorgealterter und sonnengeschädigter Haut. Neben der Genetik spielt hier der Lebenswandel und der ungehemmte Umgang mit UV-Licht in früherer Zeit eine entscheidende Rolle. Viele Strategien zur Wiederherstellung eines jüngeren und frischeren Aussehens zielen darauf ab, diese Strukturen zu verbessern oder bestenfalls ganz zu beseitigen. Schon seit Anfang der 90er-Jahre werden hier CO₂-Laser eingesetzt und hatten sich zur Behandlung etabliert.⁴ Der Prozess der kontrollierten Abtragung epidermaler Strukturen bis in die Dermis hinein ist hierbei unter dem Namen Laser Skin-Resurfacing bekannt geworden.

Die Lasertherapie

Der CO₂-Laser

Eine Verbesserung der Falten beim CO₂-Laser Skin-Resurfacing kommt neben der Reepithelisierung durch unbeschädigtes Follikelepithel⁵ am meisten durch das Kollagenshrinking durch Hitzeinbringung in die Haut zustande.⁴ Außerdem werden durch den bewusst herbeigeführten Schaden⁶ Reparaturmechanismen in Gang gesetzt, welche neues Bindegewebe bilden.⁷

Der Erbium-YAG-Laser

Mit dem Erbium-YAG-Laser kann man ein dem Laser Skin-Resurfacing ähnliches Resultat erreichen. Dieser scheint sogar im Nebenwirkungsspektrum gewisse Vorteile gegenüber einem CO₂-Laser zu ha-

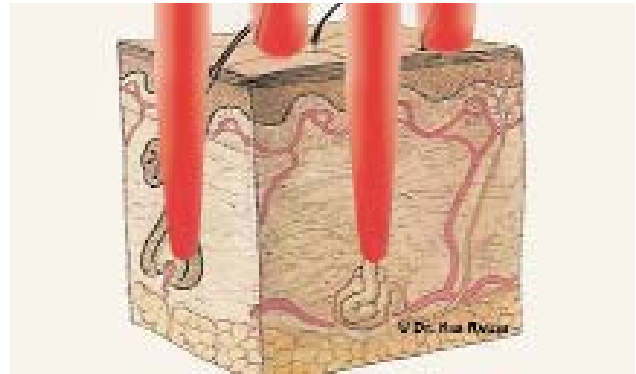


Abb. 1: Schema der Behandlungsmethode.

ben.⁸ Es fehlt bei dieser Laseranwendung jedoch das gewünschte sofortige Shrinking, welches dem Patienten ein gutes Ergebnis verspricht.

Bei beiden Behandlungen wird mittels eines Scanners die Haut kontrolliert flächig abgetragen und modelliert. Lange galt diese Therapie als der Goldstandard zur lasergestützten Hautverjüngung. Lang anhaltende Nebenwirkungen, wie lange Abheilungszeit, Rötungen oder Pigmentverschiebungen,⁹ wurden wegen des sehr guten Ergebnisses toleriert. In jüngerer Zeit sind solche Begleiterscheinungen, auch infolge von Konkurrenz zu anderen wirksamen Therapien, für Patienten nicht mehr akzeptabel. Die meisten Patienten wünschen sich nicht invasive und nicht operative Behandlungsformen mit sehr geringen oder besser keinen Ausfallzeiten und sichtbaren Nebenwirkungen. Das Ergebnis der Behandlung soll trotzdem eine eindeutige Verbesserung zeigen. Zu einem wichtigen Kriterium bei der Auswahl von ästhetischen Eingriffen, neben dem Erfolg, zählt heutzutage die Zeitspanne des Ausfalls am sozialen Leben.¹⁰

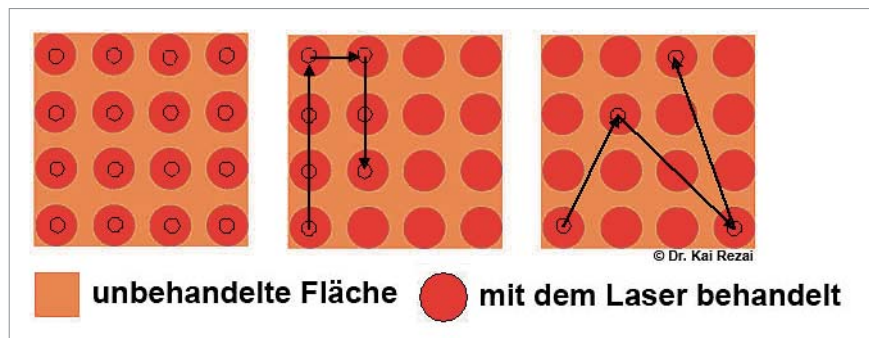


Abb. 2: Die verschiedenen Verfahren schematisch nebeneinander dargestellt.

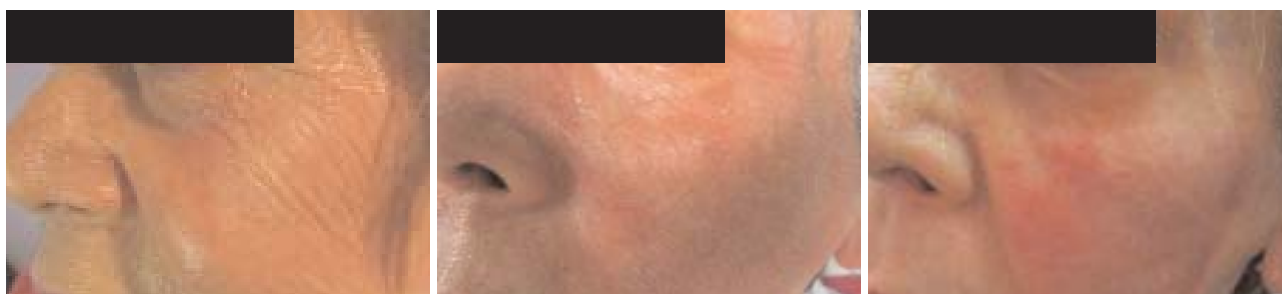


Abb. 3: Eine 68-jährige Patientin mit ausgeprägten Fältchen periorbital und auf den Wangen. – **Abb. 4:** Die Patientin direkt nach der Behandlung. Man sieht sehr schön das regelmäßig geschossene Muster der behandelten Flächen. Die Patientin zeigte bis drei Tage nach der Behandlung ein stärkeres Erythem. Krustenbildung war nicht zu beobachten. – **Abb. 5:** Der Befund nach zwei Lasertherapien im Abstand von zwei Wochen. Es ist eine deutliche Faltenreduktion und Texturverbesserung der Haut eingetreten. Die Patientin ist mit dem Ergebnis hochzufrieden. Das Erythem war nach weiteren zehn Tagen abgeblasst. Eine weitere Therapie bei Nachlassen des Ergebnisses wird erwogen.

Die fraktionierte Lasertherapie

Seit einigen Jahren hat die medizinische Laserindustrie Verfahren entwickelt, welche den Patienten diesen Wunsch erfüllen, ohne lange sichtbare Behandlungsspuren zu hinterlassen. Die entwickelte Technik ist unter der Bezeichnung „Fraktionierte Photothermolyse“¹¹ bekannt geworden. Ein Schema der Behandlungsmethode zeigt die Abbildung 1. Hier wird nicht das gesamte Areal, sondern nur Fragmente der Fläche behandelt. Die thermische Wirkung auf tiefe Gewebsschichten und das gewünschte Shrinking sollen erhalten bleiben.¹²

Der erste auf dem Markt befindliche Laser, welcher diese Technik anwendete, war der Er:Glass Laser (1.550 nm, Fraxel, Reliant Technologies, Mountain View CA, USA). Es werden 200 µm große Laserschüsse fraktioniert über eine Fläche abgegeben.¹³ Die fraktionierte Technik soll bewirken, dass ein schnelleres Abheilen durch die unbehandelten Gewebebrücken erfolgt. Nur maximal 20 Prozent der behandelten Fläche erhält eine Laserbehandlung.¹⁴ Diese soll garantieren, dass die Ausfallzeit für den Patienten begrenzt bleibt. Nachteil dieses Lasertyps ist, dass es sich um ein nicht ablatives Verfahren handelt und somit nur begrenzte Verbesserungen der Epidermis zeigt.¹⁵ Es kann auch nur eine diskrete Verbesserung von kleinen Fältchen erwartet werden.

Auf der Basis dieses Behandlungskonzepts sind in den letzten Jahren verschiedene Lasersysteme mit unterschiedlichen Wellenlängen vorgestellt worden. Schöne Übersichten über die verschiedenen Applikationen sind in den letzten Jahren von der Gruppe um Herrn Paasch publiziert worden.¹⁶

Es scheinen sich hier eindeutig die neuen ablativen fraktionierten CO₂-Laser mit 100–250 µm Spotgröße durchzusetzen. Hier werden die Vorteile des CO₂-Laser Skin-Resurfacing mit den Vorteilen der fraktionierten Technik kombiniert.¹⁷ Auch tiefere Falten und typische Aging-Veränderungen der Epidermis können hiermit sicher behandelt und verbessert werden. Aknenarben der Wangen und Stirn sind mit der Technik ebenfalls zu therapieren.¹⁸ Wie bei den nicht ablativen Techniken kann auch hier eine Reepithelisierung innerhalb 48 Stunden erreicht werden. Erytheme persistieren meist nur 4–7 Tage. In den letzten Monaten sind zahlreiche fraktio-

nierte CO₂-Laser auf dem heiß umkämpften Markt erschienen. Sie sind aber teilweise nicht ganz vergleichbar. Es gibt Laser, welche alle Löcher durch Streulinien in einem Durchgang (gleich einem Stempel) schießen. Die thermische Belastung auch der unbehandelten Gewebebrücken ist hier nicht zu unterschätzen. Dann gibt es Lasersysteme, welche mit einem Scanner Bahnen abzeichnen.

Die beste Methode ist, indem der Scanner die Punkte gleich einem Chaos-Muster willkürlich schießt. Dieses geschieht, bis alle Punkte der Fläche geschossen sind. Hier liegt der jeweilig gerade abgegebene Laserpunkt fern dem zuletzt davor geschossenen Punkt. Dieses erlaubt eine rasche Abkühlung und nicht zu starke Erwärmung des Gewebes. Die thermische Belastung des Gewebes ist somit ungemein niedriger als bei den anderen Möglichkeiten. Die verschiedenen Verfahren sind schematisch in Abbildung 2 nebeneinander dargestellt. Einen Laser dieser Generation verwenden wir seit nunmehr 14 Monaten mit guten Erfolgen bei wenig Nebenwirkung und Down-Time in unserem Institut.

Fazit

Grundsätzlich ist die fraktionierte Lasertherapie zur Behandlung von Falten sowie licht- und altersbedingten Schäden der Haut gut geeignet. Die anfängliche Euphorie wegen angeblich nahezu gänzlich fehlender Nebenwirkung muss jedoch teilweise widerrufen werden. Auch hier gilt, wenn auch in abgemilderter Form, keine Wirkung ohne Nebenwirkung. ■

ZWP online

Eine Literaturliste steht ab sofort unter www.zwp-online.info/fachgebiete/laserzahnmedizin zum Download bereit.

□ KONTAKT

Dr. med. Kai Rezai

Institut für ästhetische Dermatologie Münster

Windthorststraße 16

48143 Münster

Tel.: 02 51/4 20 52

E-Mail: rezai@hautarzt-muenster.de

Web: www.hautarzt-muenster.de