

Fraktionierte CO₂-Lasertherapie bei lichtgeschädigter Haut und Falten

Autor _ Dr. med. Kai Rezai, Münster

_Einleitung

Laser sind in der heutigen Zeit weder in der Medizin noch auf vielen anderen Gebieten wegzudenken.

Der Bau erster moderner Laser begann im Jahr 1960 mit der Entwicklung des Rubin-Laser.¹ Für diese Laser gab es allerdings kaum Anwendungsgebiete. Eine Veröffentlichung aus dem Jahr 2001² mit dem Titel „The Laser Odyssey“ zeigt dieses eindeutig. Erst die Erschließung durch Leon Goldmann mit ersten Anwendungen für die Medizin³ brachte einen enormen Schub. Danach folgten viele Neuentwicklungen für weitere Anwendungsgebiete im medizinischen als auch nicht medizinischen Bereich.

Falten sind neben Altersflecken, Basalzellpapillomen und aktinischen Keratosen die imponierenden Merkmale vorgealterter und sonnengeschädigter Haut. Neben der Genetik spielt hier der Lebenswandel und der ungehemmte Umgang mit UV-Licht in früherer Zeit eine entscheidende Rolle. Viele Strategien zur Wiederherstellung eines jüngeren und frischeren Aussehens zielen darauf ab, diese Strukturen zu verbessern oder bestenfalls ganz zu beseitigen. Schon seit Anfang der 90er-Jahre werden hier CO₂-Laser eingesetzt und hatten sich zur Behandlung etabliert.⁴ Der Prozess der kontrollierten Abtragung epidermaler Strukturen bis in die Dermis hinein ist hierbei unter dem Namen Laser Skin-Resurfacing bekannt geworden.

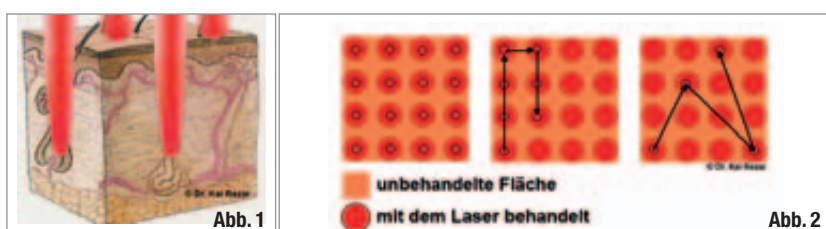
_Die Lasertherapie

Der CO₂-Laser

Eine Verbesserung der Falten beim CO₂-Laser Skin-Resurfacing kommt neben der Reepithelisierung durch unbeschädigtes Follikel-epithel⁵ am meisten durch das Kollagenshrinking durch Hitzeeinbringung in die Haut zustande.⁴ Außerdem werden durch den bewusst herbeigeführten Schaden⁶ Reparaturmechanismen in Gang gesetzt, welche neues Bindegewebe bilden.⁷

Abb. 1 _ Schema der Behandlungsmethode.

Abb. 2 _ Die verschiedenen Verfahren schematisch nebeneinander dargestellt.



Der Erbium-YAG-Laser

Mit dem Erbium-YAG-Laser kann man ein dem Laser Skin-Resurfacing ähnliches Resultat erreichen. Dieser scheint sogar im Nebenwirkungsspektrum gewisse Vorteile gegenüber einem CO₂-Laser zu haben.⁸ Es fehlt bei dieser Laseranwendung jedoch das gewünschte sofortige Shrinking, welches dem Patienten ein gutes Ergebnis verspricht.

Bei beiden Behandlungen wird mittels eines Scanners die Haut kontrolliert flächig abgetragen und modelliert. Lange galt diese Therapie als der Goldstandard zur lasergestützten Hautverjüngung. Lang anhaltende Nebenwirkungen, wie lange Abheilungszeit, Rötungen oder Pigmentverschiebungen⁹, wurden wegen des sehr guten Ergebnisses toleriert. In jüngerer Zeit sind solche Begleiterscheinungen, auch in Folge von Konkurrenz zu anderen wirksamen Therapien, für Patienten nicht mehr akzeptabel. Die meisten Patienten wünschen sich nichtinvasive und nicht operative Behandlungsformen mit sehr geringen oder besser keinen Ausfallzeiten und sichtbaren Nebenwirkungen. Das Ergebnis der Behandlung soll trotzdem eine eindeutige Verbesserung zeigen. Zu einem wichtigen Kriterium bei der Auswahl von ästhetischen Eingriffen, neben dem Erfolg, zählt heutzutage die Zeitspanne des Ausfalls am sozialen Leben.¹⁰

_Die fraktionierte Lasertherapie

Seit einigen Jahren hat die medizinische Laserindustrie Verfahren entwickelt, welche den Patienten diesen Wunsch erfüllen, ohne lange sichtbare Behandlungsspuren zu hinterlassen. Die entwickelte Technik ist unter der Bezeichnung „Fraktionierte Photothermolyse“¹¹ bekannt geworden. Ein Schema der Behandlungsmethode zeigt die Abbildung 1. Hier wird nicht das gesamte Areal, sondern nur Fragmente der Fläche behandelt. Die thermische Wirkung auf tiefe Gewebsschichten und das gewünschte Shrinking sollen erhalten bleiben.¹²

Der erste auf dem Markt befindliche Laser, welcher diese Technik anwendete, war der Er:glass Laser (1.550 nm, Fraxel, Reliant Technologies, Mountain View CA, USA). Es werden 200µm große Laserschüsse fraktioniert über eine Fläche abgegeben.¹³ Die fraktionierte Technik soll bewirken, dass ein schnelleres Abheilen durch die unbehandelten Gewebebrücken erfolgt. Nur

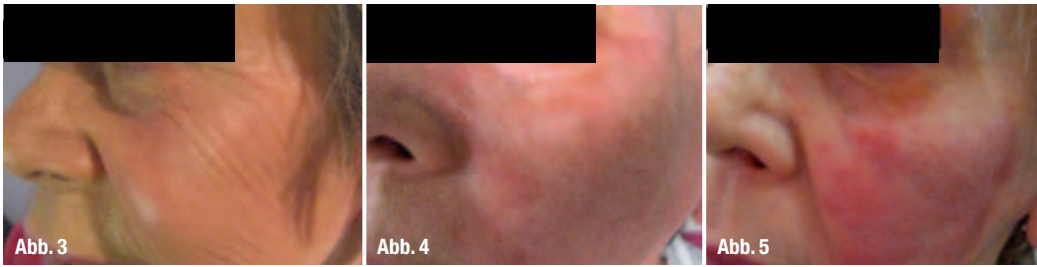

Abb. 3_ Eine 68 jährige Patientin mit ausgeprägten Fältchen periorbital und auf den Wangen.

Abb. 4_ Die Patientin direkt nach der Behandlung. Man sieht sehr schön das regelmäßig geschossene Muster der behandelten Flächen. Die Patientin zeigte bis drei Tage nach der Behandlung ein stärkeres Erythem. Krustenbildung war nicht zu beobachten.

Abb. 5_ Der Befund nach zwei Lasertherapien im Abstand von zwei Wochen. Es ist eine deutliche Faltenreduktion und Texturverbesserung der Haut eingetreten. Die Patientin ist mit dem Ergebnis hoch zufrieden. Das Erythem war nach weiteren 10 Tagen abgeblasst. Eine weitere Therapie bei Nachlassen des Ergebnisses wird erwogen.

maximal 20 Prozent der behandelten Fläche erhält eine Laserbehandlung.¹⁴ Diese soll garantieren, dass die Ausfallzeit für den Patienten begrenzt bleibt. Nachteil dieses Lasertyps ist, dass es sich um ein nicht ablatives Verfahren handelt und somit nur begrenzte Verbesserungen der Epidermis zeigt.¹⁵ Es kann auch nur eine diskrete Verbesserungen von kleinen Fältchen erwartet werden.

Auf der Basis dieses Behandlungskonzepts sind in den letzten Jahren verschiedene Lasersysteme mit unterschiedlichen Wellenlängen vorgestellt worden. Schöne Übersichten über die verschiedenen Applikationen sind in den letzten Jahren von der Gruppe um Herrn Paasch publiziert worden.¹⁶

Esscheinen sich hier eindeutig die neuen ablativen fraktionierten CO₂-Laser mit 100–250 µm Spotgröße durchzusetzen. Hier werden die Vorteile des CO₂-Laser Skin-Resurfacing mit den Vorteilen der fraktionierten Technik kombiniert.¹⁷ Auch tiefere Falten und typische Aging-Veränderungen der Epidermis können hiermit sicher behandelt und verbessert werden. Aknenarben der Wangen und Stirn sind mit der Technik ebenfalls zu therapieren.¹⁸ Wie bei den nicht ablativen Techniken kann auch hier eine Reepithelisierung innerhalb 48 Stunden erreicht werden. Erytheme persistieren meist nur 4–7 Tage. In den letzten Monaten sind zahlreiche fraktionierte CO₂-Laser auf dem heiß umkämpften Markt erschienen. Sie sind aber teilweise nicht ganz vergleichbar. Es gibt Laser, welche

alle Löcher durch Streulinien in einem Durchgang (gleich einem Stempel) schießen. Die thermische Belastung auch der unbehandelten Gewebebrücken ist hier nicht zu unterschätzen. Dann gibt es Lasersysteme, welche mit einem Scanner Bahnen abzeichnen.

Die beste Methode ist, indem der Scanner die Punkte gleich einem Chaos-Muster willkürlich schießt. Dieses geschieht, bis alle Punkte der Fläche geschossen sind. Hier liegt der jeweilig gerade abgegebene Laserpunkt fern dem zuletzt davor geschossenen Punkt. Dieses erlaubt eine rasche Abkühlung und nicht zu starke Erwärmung des Gewebes. Die thermische Belastung des Gewebes ist somit ungemein niedriger als bei den anderen Möglichkeiten. Die verschiedenen Verfahren sind schematisch in Abbildung 2 nebeneinander dargestellt.

Einen Laser dieser Generation verwenden wir seit nunmehr 14 Monaten mit guten Erfolgen bei wenig Nebenwirkung und Down-Time in unserem Institut.

_ Fazit

Grundsätzlich ist die fraktionierte Lasertherapie zur Behandlung von Falten sowie licht- und altersbedingten Schäden der Haut gut geeignet. Die anfängliche Euphorie wegen angeblich nahezu gänzlich fehlender Nebenwirkung muss jedoch teilweise widerrufen werden. Auch hier gilt, wenn auch in abgemilderter Form, keine Wirkung ohne Nebenwirkung.

_Kontakt	face
	
<p>Dr. med. Kai Rezaei Institut für ästhetische Dermatologie Münster Windthorststraße 16 48143 Münster Tel.: 02 51/4 20 52 rezaei@hautarzt-muenster.de www.hautarzt-muenster.de</p>	

Literaturverzeichnis

1. Maimann T.H.: Stimulated Optical Radiation in Ruby; Natur (1960) 187 (4736) 493–494
2. Maiman T.H.: The Laser Odyssey. Laser Press 2001
3. Goldman L., D. J. Blaney, D. J. Kindel jun., D. Richfield & E. K. Franke: Pathology of the Effect of the Laser Beam on the Skin; Nature (1963) 197, 912–914
4. Alster TS, West TB. Resurfacing of atrophic facial acne scars with a highenergy, pulsed carbon dioxide laser. Dermatol. Surg. 1996; 22: 151–154
5. Waldorf HA, Kauvar AN, Geronemus RG. Skin resurfacing of fine to deep rhytides using a char-free carbon dioxide laser in 47 patients. Dermatol. Surg. 1995; 21: 940–946
6. Kuo T, Speyer MT, Ries WR, Reinisch L. Collagen thermal damage and collagen synthesis after cutaneous laser resurfacing. Lasers Surg. Med. 1998; 23: 66–71
7. Smith KJ, Skelton HG, Graham JS, Hurst CG, Hackley BE, Jr. Increased smooth muscle actin, factor XIIIa, and vimentin-positive cells in the papillary dermis of carbon dioxide laser-debrided porcine skin. Dermatol. Surg. 1997; 23: 891–895
8. Khatri KA, Ross V, Grevelink JM, Magro CM, Anderson RR. Comparison of erbium:YAG and carbon dioxide lasers in resurfacing of facial rhytides. Arch. Dermatol. 1999; 135: 391–397.
9. Lowe NJ, Lask G, Griffin ME. Laser skin resurfacing. Pre- and posttreatment guidelines. Dermatol. Surg. 1995; 21: 1017–1019
10. Grund A. Hochfrequente Radiomikrochirurgie in der kosmetischen Gesichtschirurgie, Face 2007 Issue1: 44–47
11. Manstein D, Herron GS, Sink RK, Tanner H, Anderson RR. Fractional photothermolysis: a new concept for cutaneous remodeling using microscopic patterns of thermal injury. Lasers Surg. Med. 2004; 34: 426–438
12. Tannous Z. Fractional resurfacing. Clin. Dermatol. 2007; 25: 480–486
13. Lupton JR, Williams CM, Alster TS. Nonablative laser skin resurfacing using a 1540 nm erbium glass laser: a clinical and histologic analysis. Dermatol. Surg. 2002; 28: 833–835.
14. Bedi VP, Chan KF, Sink RK, Hantash BM, Herron GS, Rahman Z, Struck SK, Zachary CB. The effects of pulse energy variations on the dimensions of microscopic thermal treatment zones in nonablative fractional resurfacing. Lasers Surg. Med. 2007; 39: 145–155.
15. Karsai S, Raulin C. Hautarzt 2008 59: 92–100
16. Bodendorf MO, Grunewald S, Wetzig T, Simon JC, Paasch U. Fraktionale Lasertherapie der Haut. JDDG 2009; 7:301–308
17. Goerge T, Peukert N, Bayer H, Rütter A. Ablative fractional photothermolysis- A novel Stepp in skin resurfacing. J. med. Laser App 2008; 23 93–98
18. Hasegawa T, Matsukura T, Mizuno Y, Suga Y, Ogawa H, Ikeda S. Clinical trial of a laser device called fractional photothermolysis system for acne scars. J. Dermatol. 2006; 33: 623–627.