

# KOSMETISCHE MEDIZIN

4.15

ORGANSCHAFTEN: Arbeitsgemeinschaft Kosmetik und Dermatologische Institute e.V.  
Austrian Academy of Cosmetic Surgery & Aesthetic Medicine  
Cosmetic Dermatology Society of India  
Deutsche Gesellschaft für Ästhetische Botulinumtoxin-Therapie e.V.  
Deutsche Gesellschaft Augmentation und Faltentherapie e.V.  
Network-Globalhealth  
Österreichische Gesellschaft für Kosmetische Dermatologie und Altersforschung  
Vereinigung für ästhetische Dermatologie und Lasermedizin e.V.

.....  
ÄSTHETIK DES GESICHTS: TEIL 1  
.....

SMARTPHONE APPS  
FÜR DIE HAUTKREBS-DIAGNOSE  
.....

NICHT-CHIRURGISCHE  
NARBENREVISION IM GESICHT  
MITTELS HYALURONIDASE  
.....

THOUGHTS ABOUT THE STANDARDIZATION OF COMPOSITIONAL AESTHETICS OF THE FACE: PART 1

# Überlegungen zur Standardisierung der Kompositorischen Ästhetik des Gesichts: Teil 1

DIRK BRANDL\*, MARKUS STEINERT, MARGRIT LETTKO, MICHAEL WEIDMANN,  
HORST GRÜBMEYER, DIRK MEYER-ROGGE, KAI REZAI, JOHANNES MÜLLER-STEINMANN, STEFFEN GIESSE,  
MARTINA HERZOG UND JÜRGEN ELLWANGER

**SCHLÜSSELWÖRTER:** Gesichtskomposition, kompositorische Ästhetik, Interventionsgrad, Behandlungsplan

**KEYWORDS:** Face composition, full face approach, compositional aesthetics, intervention scale, intervention level, treatment plan

## ZUSAMMENFASSUNG:

In der Serie „Kontroversen in der ästhetischen Medizin: Die Rahmenbedingungen 1–9“ [1] wurden die wesentlichen Voraussetzungen und Grundüberlegungen zu einem neuen ästhetischen Ansatz gelegt. Wichtige Elemente dieses Ansatzes sind: Der prozessuale, altersbegleitende Charakter der neuen Ästhetik, die wir mit dem Begriff „Kompositorische Ästhetik“ belegt haben; die Forderung, für ein ästhetisches Ergebnis immer dasjenige Verfahren zu wählen, das am wenigsten Invasivität aufweist; die Kombination verschiedener Verfahren, um das Ziel, ein „jugendlicheres“ oder besser vitaleres Aussehen herzustellen, ganzheitlich und möglichst schonend zu erreichen; die Definition und Differenzierung des Interventionsgrades der verschiedenen Therapieverfahren und damit verbesserte Auswahlkriterien; schließlich die Veränderung des Verhältnisses Arzt/Patient. Dieser Artikel ist ein erster Versuch, die dargestellten Grundüberlegungen auf die Kompositorische Ästhetik des Gesichts in systematischer Form anzuwenden.

## SUMMARY:

In the series of articles „Controversies in Aesthetic Medicine: The framework 1–9“ [1] the essential conditions and basic considerations were developed to a new aesthetic approach. Important elements of this approach are: The processually, age accompanying character of the new aesthetics that we have named „Compositional Aesthetics“; the demand to choose for an aesthetic result the method that has the least invasiveness; the combination of different methods to reach the goal – a „youthful“ or better more vital appearance – holistically and as gently as possible; the definition and differentiation of the intervention scale of various aesthetic therapies and thus improving selection criterias; finally, the change in the relationship doctor/patient. This article is a first attempt to apply in practice those basic ideas in a systematic form.

## AUFBAU DER ARTIKELSERIE

Der Aufbau dieser kleinen Serie hat zum Ziel, durch einzelne Stationen eine praktische Vorstellung von dem zu vermitteln, was wir unter **Kompositorischer Ästhetik** verstehen.

> In diesem ersten Teil wollen wir die gemeinsamen Grundlagen nochmals detailliert darstellen und unsere zukünftigen Arbeitsmaterialien – den Analysebogen und den Behandlungsplan – Ihnen, den Lesern, vorstellen.

> Die Autoren kommen aus ganz unterschiedlichen Fachrichtungen. Wir betrachten dies als unseren größten Vorteil. Deshalb gehen wir nicht davon aus, dass wir bei Behandlungen der

Kompositorischen Ästhetik des Gesichts keine vollständige Übereinstimmung erzielen. Vielmehr sind wir der Überzeugung, dass es immer mehrere Behandlungsmöglichkeiten gibt, um eine Verbesserung zu erzielen und nicht nur einen einzigen gangbaren Weg.

> Um das zu demonstrieren und gleichzeitig für den weiteren Fortgang einer umfassenden praktischen Demonstration einen größeren zeitlichen Spielraum zu erhalten, werden wir im nächsten Teil der Serie jedem Autor dasselbe Patientenbild vorlegen und jeder Einzelne wird sein Behandlungsregime vorstellen. Einige werden sich überschneiden, bei anderen werden sicher Alternativen aufgezeigt. Diese Vielfalt soll Ihnen die Möglichkeit eröffnen, eine eigene Einschätzung zu treffen und Sie animieren, Ihren eigenen Behandlungsplan zu entwickeln.

\* Sprecher Globalhealth Akademie für Ästhetische Medizin

Alle anderen Autoren sind Dozenten der Globalhealth Akademie für Ästhetische Medizin

> Jeder Autor hat sich bereits einen Patienten ausgesucht, den sie oder er ästhetisch mit Kompositorischer Ästhetik behandeln wird. Wir möchten Sie an den einzelnen Stationen teilnehmen lassen und Ihnen nicht nur die Endergebnisse präsentieren. Im

dritten Teil beginnen wir mit der Vorstellung der Patienten und dem vom Behandler entwickelten Behandlungsplan.

> Im vierten und fünften oder sogar sechsten Teil der Serie sollen Zwischen- und Endergebnisse präsentiert werden. Zum Abschluss der Serie möchten wir den Autoren Gelegenheit geben, die Behandlungen der anderen zu bewerten und Veränderungen vorzuschlagen.

Uns ist natürlich bewusst, dass wir mit diesem engagierten Projekt Neuland betreten, wir möchten aber mindestens zunächst unter Kollegen der **Kompositorischen Ästhetik** eine größere Verbreitung wünschen. Beginnen wir mit der Darstellung unserer gemeinsamen theoretischen Grundlagen.

## DIE BESONDERHEITEN DES GESICHTS

Wenn wir uns mit der Gesichtsbehandlung beschäftigen wollen, sollten wir zunächst die spezifischen Voraussetzungen dieser anatomischen Einheit definieren:

- Das Gesicht ist neben den Händen als einziges nicht durch Kleidung bedeckt und damit der extrinsischen Hautalterung besonders durch UV-Licht kontinuierlich ausgesetzt.
- Die Haut ist in einigen Gesichtregionen dünner als in anderen Körperarealen.
- Die Fettkompartimente sind klein und lokal begrenzt.
- Die multiplen mimischen Muskeln kooperieren im mimischen Ausdruck.
- Auch der Schädel, insbesondere der Oberkiefer, ist während des Alterungsprozesses einem Schwund unterworfen.
- Die Elastose der Haltebänder bewirkt eine Veränderung der Gesichtskontur.
- Die Schwerkraft lässt Fettkompartimente nach unten absinken.
- Lippen und Mundhöhle mit dem jeweiligen aktuellen Zahnstatus haben gravierenden Einfluss auf die Gesichtsausstrahlung.
- Haarwuchs oder Haarverlust sind sichtbar und beeinflussen das Gesamtbild.

Es gibt noch eine weitere Besonderheit des Gesichtes, die es im Weiteren zu beachten gilt: Unsere Wahrnehmung ist in erster Linie fokussiert auf das Gesicht, um am Ausdruck und der Mimik unseres Gegenübers zu erkennen, wie er auf uns in Kommunikationssituationen reagiert. Diese Wahrnehmung ist so verfeinert, dass wir bereits kleinste Veränderungen wahrnehmen können. Auf diesen Aspekt muss die Anwendung kompositorischer Techniken Rücksicht nehmen. Hier wird gezielt und möglichst wenig invasiv gearbeitet.

## DAS KRITERIUM DER ALTERUNG

Es kommt entscheidend darauf an, zu welchem Zeitpunkt der Patient erstmalig ein Bedürfnis nach ästhetischer Veränderung hat: Ist dies mit 20, 30, 40, 50, 60, 70 oder sogar 80 Jahren?

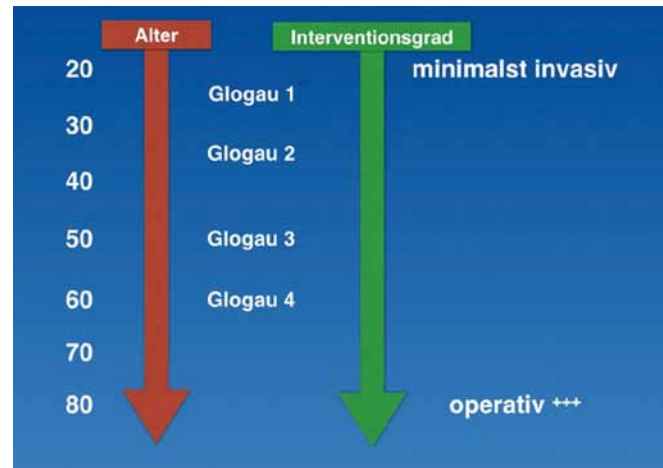


Abb. 1

Wir können mit Sicherheit davon ausgehen, dass der notwendige Interventionsgrad an das Alter gekoppelt ist. Natürlich wird es nicht bei jedem Patienten so ausgeprägt sein wie in Abb. 1 dargestellt. Es gibt auch 80jährige, die minimal invasiv behandelt werden können, und umgekehrt kann auch die Lippenbehandlung mit Eigenfett bei einer 22jährigen eventuell invasiv sein. Grundsätzlich kann sicherlich gesagt werden, dass ältere Patienten invasivere Verfahren benötigen als jüngere.

## DIE STATUSANALYSE

Um eine Erstbehandlung einzuleiten, sollte eine detaillierte Statusanalyse durchgeführt werden. Mit der Glogau-Skala (Abb. 1) steht uns ein sinnvolles Instrument zur altersabhängigen Bestimmung einiger Aspekte des aktuellen Gesichtstatus zur Verfügung. Wir können die Statusanalyse auf sechs Aspekte konzentrieren und die in Tabelle 1 dargestellten Kriterien festlegen.

Wenn wir ein Gesicht auf diese Kriterien hin analysieren, haben wir einen vollständigen Status dargestellt. Diese Analyse dient nun dazu, eine Auswahl möglicher Therapieoptionen in Abhängigkeit vom Interventionsgrad (IG) vorzuschlagen. Die detaillierte Übersicht zum IG finden Sie in der Kosmetischen Medizin 3.14 [3]. Hier eine kurze tabellarische Übersicht, die uns bei unseren Einschätzungen helfen soll (Tab. 2). Diese Übersicht wurde nicht differenziert nach Körper und Gesicht, sondern es wurde die in [3] publizierte Tabelle in verkürzter Fassung übernommen. Es dürfte klar sein, dass es sich dabei oft um mehrere Optionen handelt, die uns zur Verfügung stehen. Nach wie vor betrachten wir die Tabelle 2 zum Interventionsgrad mehr als Vorschlag denn als endgültige Festlegung. Diese kann nur durch Kooperation vieler Kollegen erfolgen und hätte dann Konsenscharakter.

Sehen wir uns ein Beispiel in Tabelle 3 an: Wir sehen an diesem Beispiel, dass wir den beschriebenen Hautstatus mit verschiedenen Therapien behandeln können. Bei den Lentigenes unterscheidet sich der Interventionsgrad am deutlichsten von minimal invasiv + bis invasiv +. Das Beispiel zeigt auch, dass wir Pigmentflecken genauer analysieren müssen: Welcher Art sind sie, wie stark ausgeprägt und sichtbar sind sie? Davon ist die

Hautstatus	Mimik	Volumen	Falten	Haare	Mund + Zähne
Teint	kinetisch	(zu) wenig	Anzahl	zu viel Haarwuchs	Regelmäßigkeit
Regelmäßigkeit	hyperkinetisch	(zu) viel	Tiefe	Haarausfall	Farbe (Zähne)
Porengröße	hypertonisch	Region	Region	Region	Verlust (Zähne)
Elastizität	hypokinetisch				Volumen (Lippen)
	hypotonisch				
	atonisch				

Tab. 1: Glogau 1–4

Therapie	Interventionsgrad
ausgedehnter operativer Eingriff, Body-Lift, Bauchdeckenplastik, Facelift, Brustreduktion/-straffung	operativ+++
Brustaugmentation, Mid Facelift, Rhinoplastik	operativ ++
Fettabsaugung, Laserlipo, Wasserstrahlipo, Blepharoplastik, Otopexie, Full-Face CO <sub>2</sub> , Laserpeel	operativ +
kleiner operativer Eingriff, z.B. Exzision Lipom; Intraläsionale Kryo-Keloidbehandlung	operativ
begrenzte lokale Ablation CO <sub>2</sub> Laser, Phenolpeeling	invasiv +++
tiefes TCA Peeling	invasiv ++
mittleres TCA Peeling, fraktionierter CO <sub>2</sub> Laser, Radiofrequenz, Fokussierter Ultraschall, Fadenlifting	invasiv +
fraktionierter Erbium-Glass Laser, fraktionierter RF, Kryo-Lipolyse	invasiv
tiefe Filler Injektionen Gesicht; Filler für Orbita Rand (Tränenrinne) und Lippen; Farbstoff Laser, IPL und Dioden Laser; ND-YAG; Alexandrit, Diode, Nd-YAG	minimal invasiv +++
Needling, Injektions-Lipolyse, oberflächlicher Filler, PRP	minimal invasiv ++
Botulinum Toxin A; leicht vernetzte HA, z.B. AcHyal; Fruchtsäurepeel	minimal invasiv +
Mesotherapie	minimal invasiv
LDM US, JetPeel, Hydrafacial, Elektroporation	minimalst invasiv
Cosmeceuticals	non invasiv

Tab. 2

Wahl der Therapie letztendlich mit abhängig. Wir können an diesem Beispiel auch gut erkennen, dass für den geschilderten Casus mindestens zwei Therapien in Kombination eingesetzt werden sollten, um ein zufrieden stellendes Ergebnis zu erhalten.

Bei der Gesichtsanalyse haben wir einen Aspekt noch nicht näher diskutiert, den wir wenigstens erwähnen wollen, denn er bestimmt die Häufigkeit auftretender Veränderungen: Gemeint ist damit die ethnische Zugehörigkeit. Gehört mein Patient wie in unseren Breiten am häufigsten zum kaukasischen Typ, oder gehört er zum asiatischen oder afrikanischen Typus? Die drei Typen unterscheiden sich im anatomischen Aufbau, durch Hautbeschaffenheit und andere Faktoren. Angesichts globalisierter Schönheitsideale sind deshalb verschiedene Bedürfnislagen gegeben. Auch hier wollen wir wiederum ein Beispiel geben: Die Gesichtsförmung des asiatischen Typus ist oft runder. Viele Patienten wünschen sich deshalb eine schmalere Gesichtsförmung, die durch eine Kombinationsbehandlung mit Botulinumtoxin A (M. Masseter), Injektions-Lipolyse und Füllern sehr gute Ergebnisse bringt [10].

Wir sehen also, dass wir aus der Statusanalyse die entsprechenden Therapieoptionen für eine kompositorische Behandlung ableiten können, um daraus dann gemeinsam mit dem Patienten einen Behandlungsplan zu entwickeln.

## DIE REIHENFOLGE DER GESICHTSBEHANDLUNG BEI KOMPOSITORISCHER ÄSTHETIK

Wir haben es nahezu immer mit Kombinationsbehandlungen zu tun, nur in ganz seltenen Fällen findet lediglich eine einzige Intervention statt. Deshalb sollte im Behandlungsplan festgelegt werden was wann behandelt wird und was auch in einer Sitzung behandelt werden kann. Wir möchten aus unserer praktischen Erfahrung heraus folgende Reihenfolge vorschlagen:

### 1. Volumenreduktion

Hiermit sind abgesunkene Fettkompartimente gemeint. Insbesondere die Hängebäckchen und das Doppelkinn müssen zuerst

Beispiel Hautstatus			
Teint	blass	Mesotherapie Cosmeceuticals	minimal invasiv non invasiv
Regelmäßigkeit	Lentiginos	Peeling Laser (Q-Switch Rubin, Alexandrite, Erbium Glass) Dermabrasion	minimal invasiv + invasiv bis + minimal invasiv +
Porengröße	mittel	–	
Elastizität	gut kleine Fältchen	unvernetzte HA  Skinbooster PRP	minimal invasiv  minimal invasiv ++ minimal invasiv ++

Tab. 3: Hautstatus

reduziert werden, bevor andere Therapien zum Einsatz kommen. Auch der Nasolabialhügel sollte vor einem Volumenaufbau zunächst reduziert werden, wenn dies notwendig ist.

## 2. Volumenauffüllung

Die Volumenauffüllung sollte sich an die Reduktion anschließen. Die Augmentation der Wangenpartie oder der Augen verändert die Gesichtskontur nochmals stark in Richtung jugendlicherer Konturen. Mit Reduktion und Auffüllung modellieren wir die anatomischen Strukturen neu. Die Verfahren, die im Anschluss beschrieben werden, können und sollten teilweise parallel mit 1 und 2 durchgeführt werden, etwa Mesotherapie oder PRP Behandlungen. Ist das Hautproblem jedoch gravierend und bedarf z.B. einer Ablation mit dem CO<sub>2</sub> Laser, sollte dies in jedem Fall anschließend durchgeführt werden.

## 3. Faltenbehandlung

In diese Kategorie gehören mimische und nichtmimische Faltenbehandlungen, also Botulinumtoxin A und oberflächliche Filler Behandlungen.

## 4. Parallel mögliche Behandlungen zur Volumenreduktion, Volumenauffüllung und Faltenbehandlungen

Wir können mehrere unterschiedliche Verfahren parallel mit den Stadien 1–3 einsetzen, allerdings gehört eine gewisse Erfahrung dazu, sich vorzustellen, wie eine Gesichtskontur nach abgeschlossener Fettreduktion aussehen wird. Es ist jedoch unbedenklich, gleichzeitig minimal invasive Verfahren zur Hautverbesserung, z.B. Mesotherapie, Fruchtsäurepeel, Jet-peel oder LDM Ultraschall einzusetzen. Auch die Stirnregion kann mit Botulinumtoxin A Injektionen bereits geglättet werden während der Volumenkonturierung. Der Zahnstatus kann parallel ebenfalls behandelt werden. Die Zusammenarbeit mit einem Zahnarzt, der auch ein ästhetisches Empfinden aufweist, ist hier angeraten. Ebenfalls können, wenn gewünscht, Verfahren zur Haarreduktion, z.B. Diodenlaser für den Oberlippenbart oder zur Behandlung von Haarausfall (Mesotherapie, PRP oder

Kombination von beidem) zum Einsatz kommen. Es sollte hier allerdings berücksichtigt werden, dass die Kombinationsbehandlungen die physischen und psychischen Möglichkeiten des Patienten nicht überfordern. Muss der Hautstatus gravierend, beispielsweise durch ein Facelift, mit dem ablativen CO<sub>2</sub> Laser oder einem mitteltiefen TCA Peeling behandelt werden, ist diese Behandlung erst nach Abschluss der Stadien 1–2 durchzuführen, dann jedoch unbedingt vor der Behandlung oberflächlicher Falten.

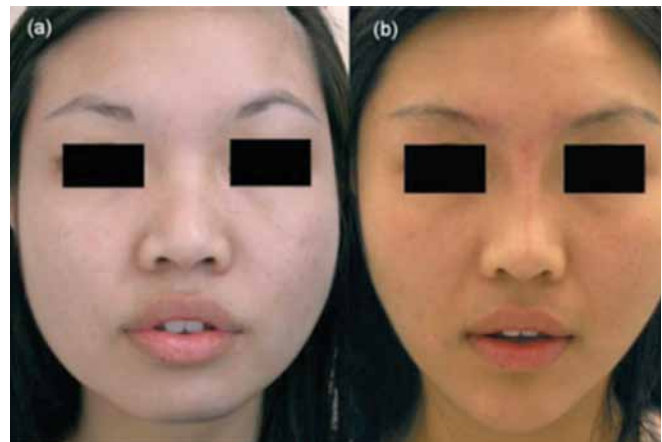

Abb. 2: Courtesy G. Wong, NZ

## DER PRAXISTEST

Wir haben für unser angestrebtes Ziel, möglichst viele verschiedene Patienten mit Kompositorischer Ästhetik zu behandeln und die einzelnen Schritte zu dokumentieren, einen Analysebogen (Tab. 4) und ein Formular für die Erarbeitung eines Behandlungsplans (Tab. 5) entwickelt. Beide Materialien sollen uns helfen, einen jeweiligen Behandlungsplan zu erarbeiten und auch für einzelne Behandlungen Alternativverfahren zu beschreiben.

Analyse	Patient					
<b>Glogau</b>	■ 1	■ 2	■ 3	■ 4		
<b>Volumen</b>	<b>Region</b> Augen Wangen Hängebäckchen Doppelkinn	zu viel	zu wenig			
<b>Mund</b>	Lippen		Zähne			
<b>Mimik Region</b>	■ Stirn	■ Periorbital	■ Perioral	■ Hals		
<b>Mimik Aktivität</b>	■ kinetisch	■ hyperkinetisch	■ hypertonisch	■ hypokinetisch	■ hypotonisch	■ atonisch
<b>Falten</b>	Region		Tiefe			
<b>Haare</b>	Region	zu viel		zu wenig		
<b>Hautstatus</b>	Teint	Regelmäßigkeit	Porengröße	Elastizität		

Tab. 4

Behandlungsplan	Patient						Abfolge
<b>Volumen</b>	<b>Region</b> Augen Wangen Hängebäckchen Doppelkinn	zu viel	zu wenig				
<b>Mund</b>	Lippen		Zähne				
<b>Mimik Region</b>	■ Stirn	■ Periorbital	■ Perioral	■ Hals			
<b>Mimik Aktivität</b>	■ kinetisch	■ hyperkinetisch	■ hypertonisch	■ hypokinetisch	■ hypotonisch	■ atonisch	
<b>Falten</b>	Region		Tiefe				
<b>Haare</b>	Region	zu viel		zu wenig			
<b>Hautstatus</b>	Teint	Regelmäßigkeit	Porengröße	Elastizität			

Tab. 5

**Korrespondenzadresse:**

Dipl.-Ing. Dirk Brandl  
Mühlenstraße 19  
D-48317 Drensteinfurt  
brandl@network-globalhealth.com

**Literatur:**

- Brandl D, Schrader V (2014) Kontroversen in der ästhetischen Medizin: Die Rahmenbedingungen 1: Gesellschaft und Identität des ästhetisch arbeitenden Mediziners. Kosmet Med 35: 22–26.
- Brandl D, Ellwanger J (2014) Kontroversen in der ästhetischen Medizin. Die Rahmenbedingungen 2: Die neuen Herausforderungen der ästhetischen Medizin. Kosmet Med 35: 70–75.
- Brandl D, Weidmann M, Grübmer H (2014) Kontroversen in der ästhetischen Medizin. Die Rahmenbedingungen: 3. Ästhetik als Behandlungsmodell – Die Kompositorische Ästhetik. Kosmet Med 35: 122–127.
- Brandl D, Steinert m (2014) Kontroversen in der ästhetischen Medizin. Die Rahmenbedingungen 4: Die ästhetische Praxis – von der Einzelbehandlung zum Wohlfühlerlebnis. Kosmet Med 35: 184–189.
- Brandl D, Funke G, Philipp-Dormston W (2014) Kontroversen in der ästhetischen Medizin. Die Rahmenbedingungen 5: Die Bedeutung von Prävention und Postvention für die Zukunft der Ästhetik. Kosmet Med 35: 234–237.
- Brandl D, Schrader V (2014) Kontroversen in der ästhetischen Medizin. Die Rahmenbedingungen 6: über den Tellerrand hinaus. Kosmet Med 35: 274–280.
- Lettko M, Brandl D (2015) Kontroversen in der ästhetischen Medizin: Die Rahmenbedingungen 7: Die soziale Macht der Schönheit. Kosmet Med 36: 22–28.
- Lettko M, Brandl D (2015) Kontroversen in der ästhetischen Medizin. Die Rahmenbedingungen 8: Die soziale Ohnmacht der Schönheit. Kosmet Med 36: 74–80.
- Brandl D, Hilton S, Eichelberg D (2015) Kontroversen in der ästhetischen Medizin. Die Rahmenbedingungen 9: Ästhetik und Existenz. Kosmet Med 36: 120–128.
- Wong GR, Chen W-P (2011) Phosphatidylcholine/deoxycholate lipolysis and hyaluronic acid augmentation to enhance nonsurgical lower facial contouring using botulinum toxin type A. J. Cosmet Dermatol 10: 159–62.