

# Kombinationsbehandlung mit Botulinumtoxin und einer Blepharoplastik zur Korrektur einer inkompletten Fazialisparese nach Schädeltrauma

K. Rezai

## Einleitung

Ich berichte über eine 47 Jahre alte Patientin, welche nach einem Schädeltrauma eine inkomplette Fazialisparese der linken Gesichtshälfte zurückbehalten hat. Daraus resultierte eine diskrete Asymmetrie des Gesichts in Ruhe und eine deutliche Ungleichheit bei einsetzender Mimik. Trotz des nicht sehr auffälligen Befunds fühlte sich die junge attraktive Patientin natürlich wegen des Befunds beeinträchtigt. Im Laufe der letzten 10 Jahre war die Patientin mehrfach bei verschiedenen Ärzten mit der Bitte um Korrektur vorstellig. Ein annehmbarer Therapievorschlag konnte der Patientin bis dato jedoch nicht angeboten werden.

Die Vorstellung in unserer Praxis erfolgte dann 10 Jahre später zur Begutachtung der Möglichkeit einer Korrektur oder Milderung der Asymmetrie des Gesichts und der Mimikverschiebungen. Die Abbildungen 1a und b zeigen die Patientin an diesem Tag.

## Befund

Nahezu vollständige Atonie des M. frontalis der linken Seite, Tonusminderung des linken M. orbicularis oculi und des M. levator labi superioris links. Die übrige Gesichtsmuskulatur war eher wenig betroffen. Eine Blepharochalasis bestand beidseits mit Betonung des linken Oberlids, sodass das linke Auge subjektiv kleiner erschien. Die Patientin gab an, dass eine Differenz diskret immer vorgeherrscht habe, dieses sich aber durch den Unfall deutlich verstärkt hatte. Die Tränen-

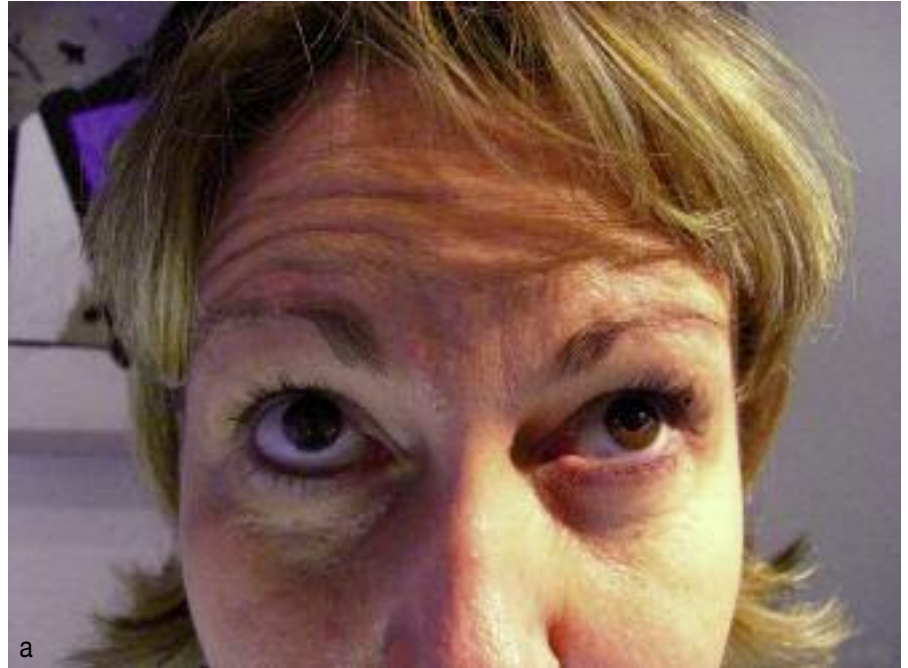

Abb. 1a und b: a) Atonie M. frontalis links, b) Tonusminderung M. orbicularis oculi links

sekretion, der Geschmack und Speichelfluss waren laut Patientin intakt. Der Befund ist stimmig mit einer inkompletten peripheren Schädigung

des N. facialis der linken Gesichtshälfte distal des Ganglion geniculatum jenseits des inneren Gehörgangs, häufig nach Schädeltraumata.

## Therapie

Nach eingehender Diagnostik und Beratung entschloss ich mich zu einer Kombinationstherapie mit zweizeitiger Vorgehensweise.

In einem ersten Schritt wird die Tonusdifferenz der betroffenen Muskeln durch eine Behandlung mit Botulinumtoxin der gesunden Seite angeglichen. Die verbleibende Blepharochalasis beidseits und Ungleichheit soll dann in einem zweiten Schritt nach genauer Begutachtung und unter Berücksichtigung der veränderten Anatomie durch die Botulinumtoxin-Behandlung seitendifferent korrigiert werden.

Über die Notwendigkeit einer kontinuierlich fortzuführenden turnusmäßigen Botulinumtoxin-Behandlung zur optimalen Erhaltung des Befunds wurde die Patientin ausdrücklich aufgeklärt.

Es erging von uns ein Antrag auf Kostenerstattung sowohl für die Botulinumtoxin-Behandlung als auch für die anschließende Operation bei der privaten Krankenkasse der Patientin. Eine Bewilligung der Kostenübernahme für die Operation wurde erteilt, für die Botulinumtoxin-Behandlung jedoch – für uns nicht nachvollziehbar – als rein kosmetischer Wunsch der Patientin abgelehnt. Bei dieser Entscheidung scheint wohl eher profan der Name Botox® und nicht die korrekte Recherche des Falls durch den Prüfer ausschlaggebend gewesen zu sein. Auch nach nochmaligem Hinweis der Notwendigkeit, ohne die die bewilligte Operation kaum Sinn macht, war kein Verständnis zu erreichen. Es scheint nicht genügend bekannt zu sein, dass Botox® schon seit Jahrzehnten jenseits der Ästhetik vor allem als etabliertes Medikament eingesetzt wird.

Eine Woche nach Erstvorstellung erfolgte die Botulinumtoxin->Vor<-Behandlung. Meine Injektionspunkte und gespritzten Einheiten (Botox®/Vistabel® i.E.) sind anhand meiner Original-Aufzeichnungen vom Behand-




Abb. 2: Botulinumtoxin-Behandlungsschema vom 17. Februar 2009

lungstag in der Abbildung 2 dargestellt. Die Injektionspunkte und Einheiten sind bewusst atypisch dem Befund entsprechend gewählt. Teilweise werden hier höhere Dosen als üblich verwendet um, wie sonst eigentlich nicht erwünscht, eine nahezu komplette Stilllegung der Muskeln, wie auch auf der erkrankten Seite, herbeizuführen. Zwei Wochen später erfolgte eine Erfolgskontrolle, welche äußerst positiv und schon sehr symmetrisch ausfiel. Ein Größenunterschied beider Augen bestand jedoch immer noch.

Acht Wochen nach Vorbehandlung führte ich dann die beidseitige Blepharoplastik in Lokalanästhesie durch.

Hier zeigte sich die besondere Schwierigkeit des Falls. Die Entfernung des ungleichen Hautüberschusses und die teilweise Atonie des M. orbicularis oculi links machten eine genaue Vorplanung der Operation notwendig. Kontrollen der entfernten Haut erfolgten mehrfach unmittelbar während der Operation. Ungleichheiten konnten intraoperativ schonend durch schichtweise Abtragung an den Resektionsrändern individuell und einfach ausgeglichen werden. Dieses wird dadurch möglich, dass wir jede Blepharoplastik per Radiofrequenz-Chirurgie durchführen. Der wirklich hauchfeine Schneidedraht ermöglicht auch intraoperativ kleinste Korrekturen scho-

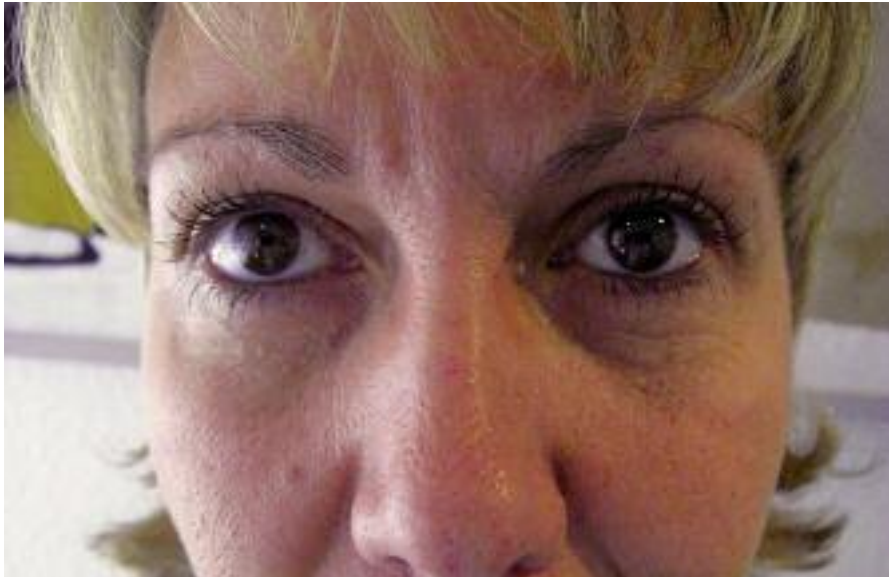

Abb. 3: Endbefund fünf Wochen nach der Operation

nend und äußerst einfach vorzunehmen. Dieses ist eine der deutlichen Vorteile gegenüber dem Schnitt per Skalpell. Nach Eröffnung des Septum orbitale wurden beidseits überschüssige Fettkompartimente entfernt. Wegen der nahezu vollständigen Atonie des M. orbicularis oculi links entschloss ich mich zur radikalen vollständigen Resektion dieses Muskels 2 mm über den Hautresektionsrand hinaus. Ein Prolaps des dilatierten Muskels und somit schnelles Nachgeben der Lidhaut soll hierdurch verhindert werden. Es kommt sonst sehr schnell wieder zu einer Befundverschlechterung nach primär gutem Operationsergebnis. Wir wenden dieses Verfahren auch bei vielen »normalen« Blepharoplastik-Operationen an, um stark wulstig wirkende Brauenpartien, welche oft nach diesen Operationen zu sehen sind, zu vermeiden. Diese Technik wird zwar im deutschsprachigen Raum eher kontrovers diskutiert, ist aber im anglo-amerikanischen Gebiet nahezu der Standard. Eine Naht der Muskulatur ist erfahrungsgemäß nicht indiziert, da sich das Gewebe schnell selbstständig adaptiert und so ein schöneres Endergebnis erzielt wird.

Die Wundränder wurden per fortlaufender Nähte korrekt verschlossen. Eine subkutane Naht erfolgte naturgemäß nicht.

Wegen der Korrektur einer Lidfehlstellung aufgrund eines krankhaften Prozesses konnten wir die sich im Arbeitsprozess befindliche Patientin für 10 Tage nach der Operation krankschreiben. Der postoperative Verlauf gestaltete sich problemlos, die fortlaufenden Nähte wurden am 6. Tag nach der Operation entfernt.

Die Abbildung 3 zeigt den Befund postoperativ nach fünf Wochen Abheilung. Die Narben der Blepharoplastik sind gut verheilt. Es zeigt sich ein weitgehend symmetrisches Gesicht. Beide Augen erscheinen nun gleich groß. Die Patientin ist mit dem Befund sehr zufrieden und empfindet den Operationsaufwand dem Ergebnis mehr als angemessen.

*Anschrift des Verfassers:*

*Dr. med. Kai Rezai  
 Facharzt für Dermatologie,  
 Venerologie und Allergologie  
 Schwerpunkt operative Dermatologie  
 und ästhetische Medizin  
 Windthorststraße 16  
 48143 Münster  
 E-Mail rezai@muenster.de*